

TRAUMA FACIAL: LO QUE EL RADIÓLOGO DEBE EVALUAR EN LAS FRACTURAS FACIALES

Autores: Lazcano Soliz, Jhisel Carolina; Larrañaga, Nebil;
Bello, Mariana; Perroni, Paula; Espil, German; Kozima, Shigeru.

Servicio de Diagnóstico por Imágenes,
Hospital General de Agudos “Dr. Cosme Argerich”.



INTRODUCCIÓN

El enfoque del presente trabajo serán las fracturas faciales y sus complicaciones evaluadas mediante TCMD haciendo énfasis en el sistema de contrafuerte óseo y en las distintas clasificaciones de relevancia para proyectar un tratamiento quirúrgico apropiado.

OBJETIVOS

Realizar una revisión de las fracturas faciales y de sus complicaciones teniendo presente la descripción de los contrafuertes faciales y las diferentes clasificaciones evaluadas en hallazgos visualizados en TCMD.

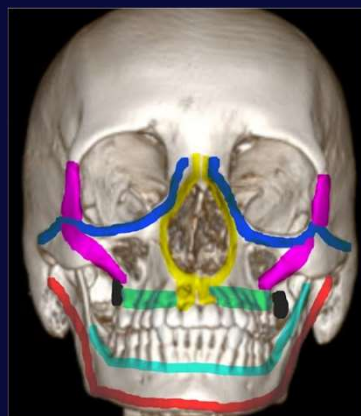REVISIÓN DE TEMA

En el presente trabajo repasaremos la división del macizo facial, revisaremos el concepto de contrafuerte y clasificaremos las fracturas de relevancia para el cirujano.

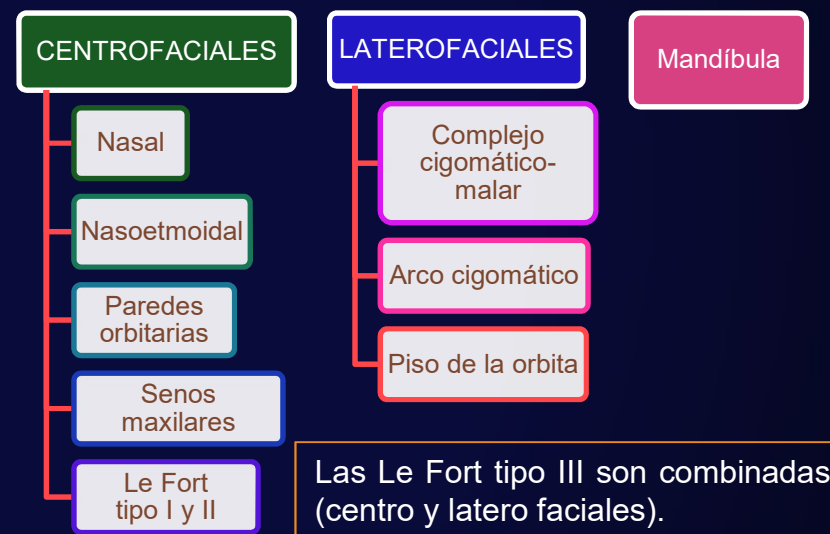CONTRAFUERTE O ARBOTANTES FACIALES

Funcionalmente, es importante destacar que en caso de un trauma facial, la fuerza dirigida se distribuirá a lo largo de estos contrafuertes, por lo que se dan patrones de fractura característicos.

VERTICALES	HORIZONTALES
Maxilar transversal superior	Maxilar medial
Maxilar transversal inferior	Maxilar lateral
Mandibular transversal superior	Maxilar posterior
Mandibular transversal inferior	

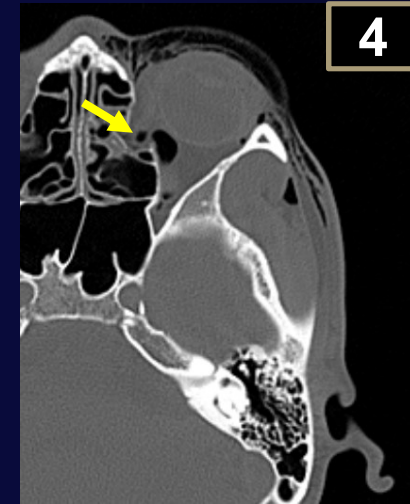
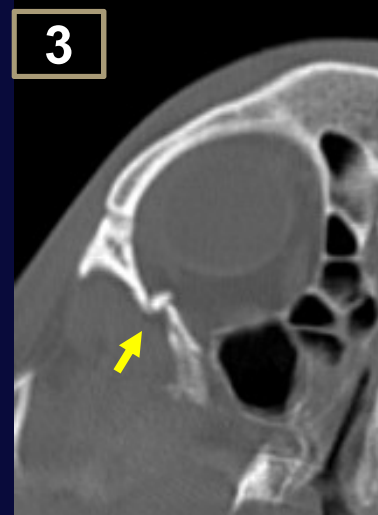
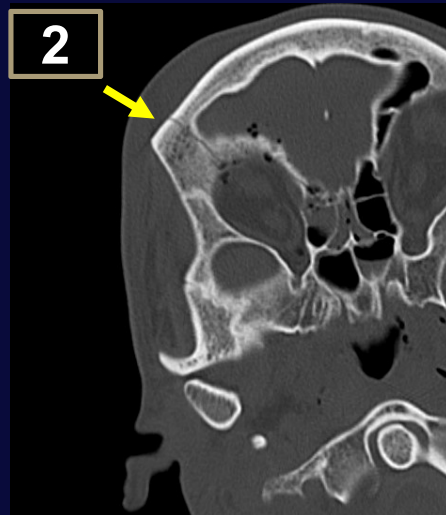
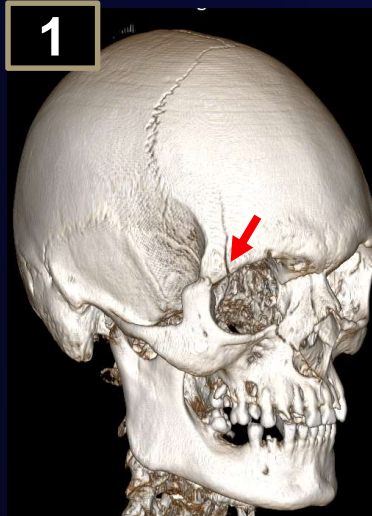


CLASIFICACIÓN DE LAS FRACTURAS DEL MACIZO FACIAL:



FRACTURAS DE ÓRBITA

Se clasifican por separado las fracturas de la órbita y el piso orbitario. Las complicaciones a este nivel son:



TC de cráneo con reconstrucción 3D (1) y MPR (2) con fracturas del techo orbitario (1 y 2), visualizando en cortes axiales en pared lateral (3) y pared medial de la órbita (4), este último asociado a marcado enfisema subcutáneo.

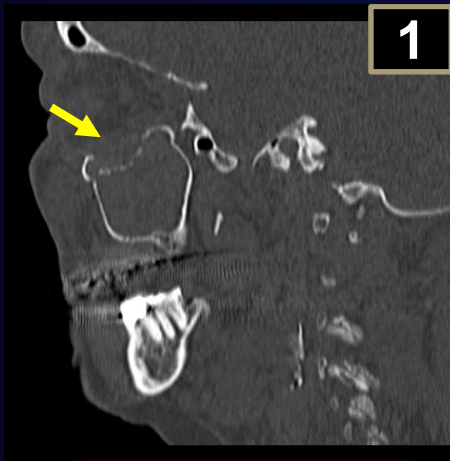FRACTURA DE PISO ORBITARIO

Se describen dos mecanismos:

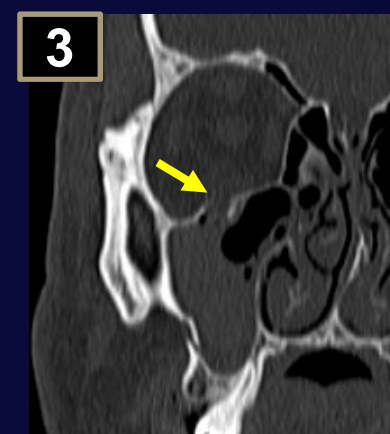
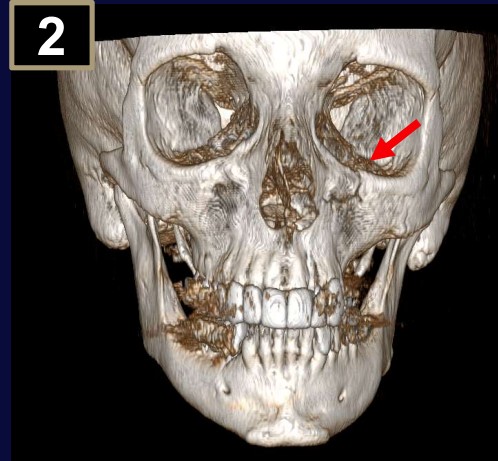
1. BLOW OUT: impacto directo. Fractura de las paredes más débiles (piso/pared medial) con trazo desplazado hacia seno etmoidal/cavidad nasal o seno maxilar. Sin fractura del reborde orbitario

Asocia: Signo de la gota: herniación del músculo recto inferior (diplopía).

1. BLOW IN: fractura del reborde orbitario y pared lateral, por lo que los fragmentos son desplazados hacia la órbita, produciendo lesiones oculares.



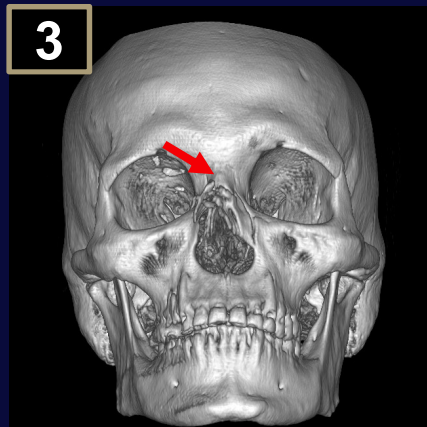
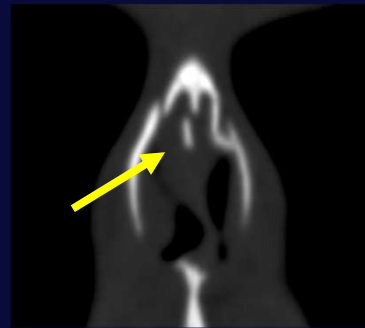
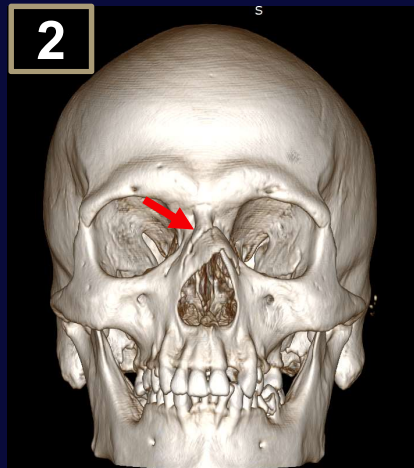
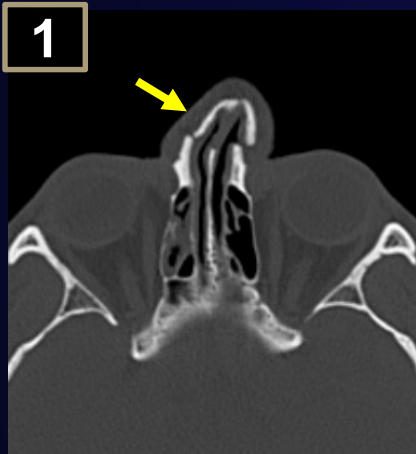
TC en reconstrucción sagital con ventana ósea y reconstrucción en 3D, donde se observa trazo fracturario debido a mecanismo Blow out.



TC en reconstrucción coronal evidenciando fractura del piso orbitario debido a mecanismo Blow in.

FRACTURA NASAL

Es la localización más frecuentes de fracturas faciales. Descartar hematomas septales ya que podrían complicarse con perforación del septo.

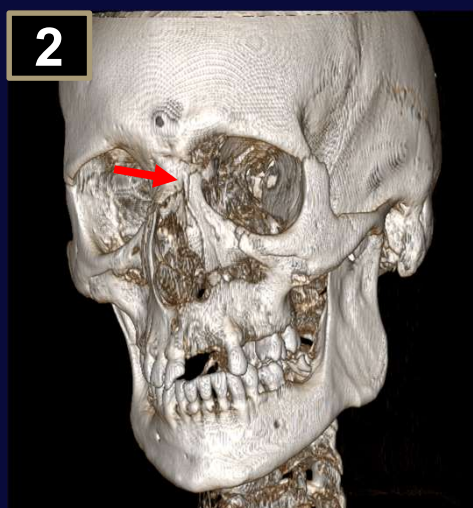
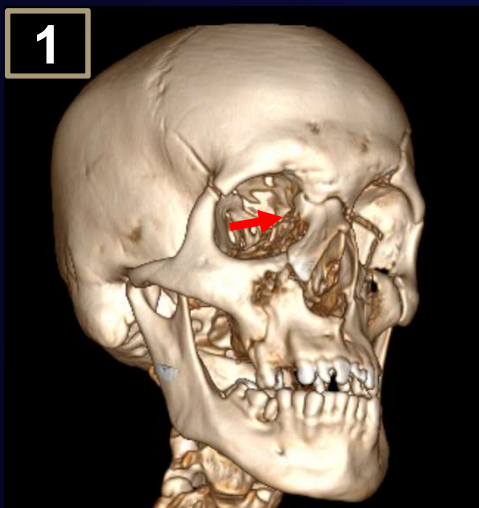


TC en reconstrucción 3D (2 y 3) y corte axial (1) y coronal (4) a nivel del Macizo craneofacial donde se observa fractura nasal simple bilateral (1 y 2), fractura conminuta bilateral (3), y compleja por fractura de los huesos nasales y septo (4).

Clasificación de Rohrich

I	Simple unilateral
II	Simple bilateral
III	Conminuta: a. Unilateral. b. Bilateral. c. Frontal.
I V	Compleja (huesos nasales y septo): a. con hematoma septal. b. Con laceraciones nasales.
V	NOE

FRACTURA NASO-ORBITO-ETMOIDAL (NOE)



Clasificación de Leipzinger y Manson

I	Fractura con único fragmento, central y unido al ligamento cantal medial.
II	Desintegración del fragmento central, conminución y ligamento cantal medial continua unido a un fragmento.
III	Desintegración del fragmento central con la interrupción de los puntos de inserción del ligamento cantal medial (diagnostico clínico).

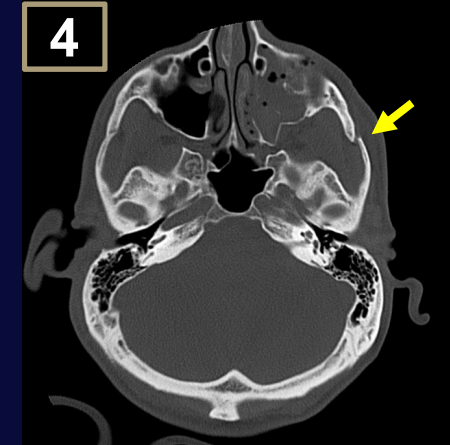
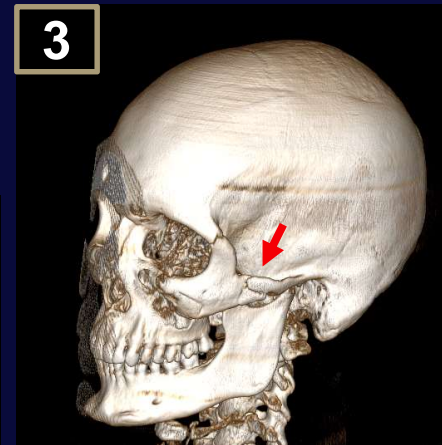
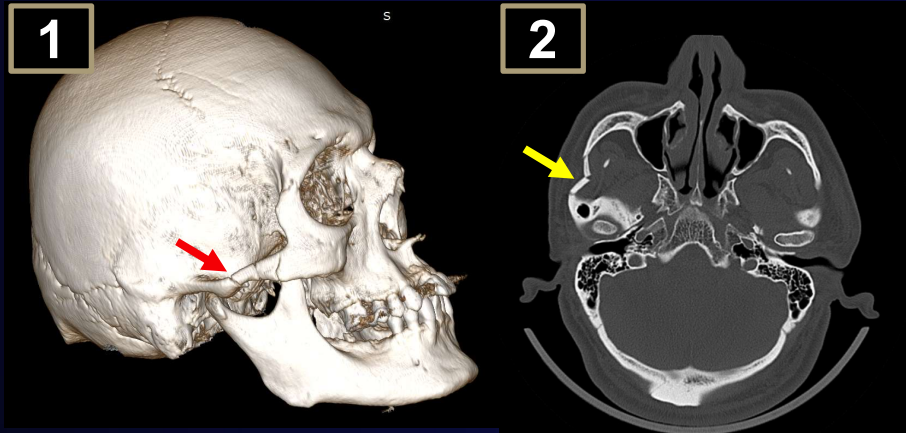
TC de cráneo con reconstrucción 3D, donde se observa fractura del complejo NOE tipo I (flecha en 1 y 2), con otros trazos fracturarios asociados.

FRACTURAS DEL ARCO CIGOMÁTICO

Clasificación de Honig y Mesten

I	Fractura aislada del arco cigomático en trípode.
II	Fractura en tallo del arco cigomático.
III	Fractura combinada del hueso malar con el arco cigomático.

Se produce por trauma directo y consecuentemente podría separarse el hueso cigomático de la bóveda craneal.

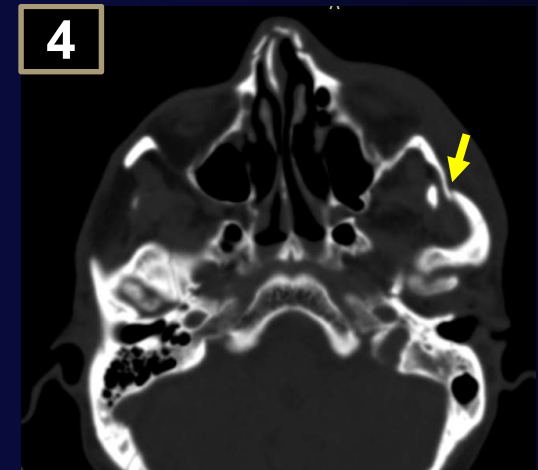
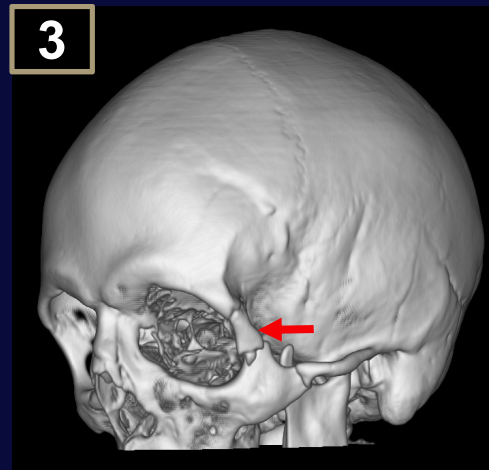
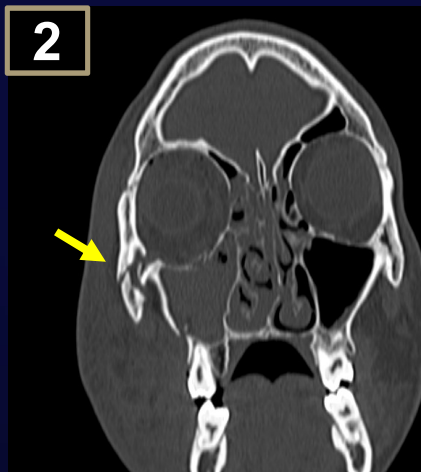
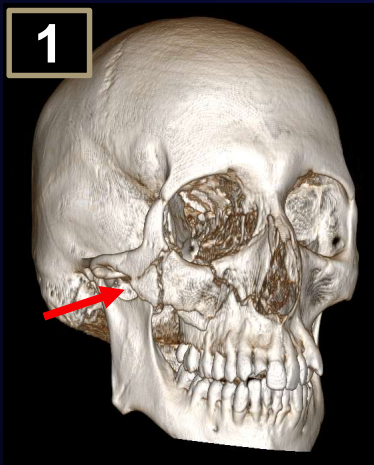


TC en reconstrucción 3D (1, 3) y corte axial de cráneo con ventana ósea (2, 4) evidenciando fractura del arco cigomático tipo I (flecha roja y amarilla).

FRACTURAS ORBITO MALARES

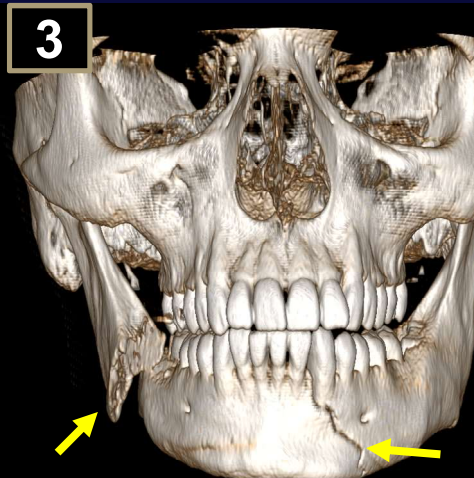
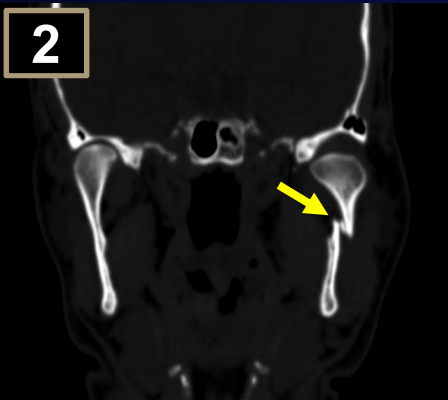
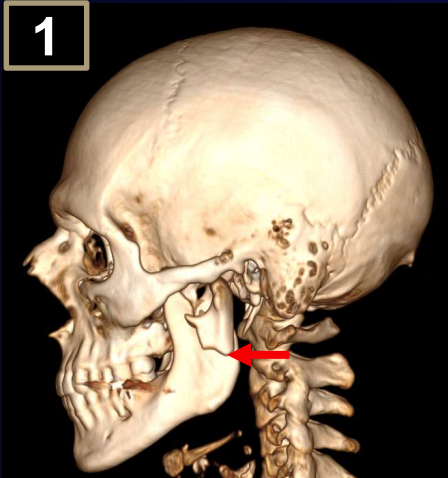
Clasificación de Knight y North

I	Sin desplazamiento significativo
II	Del arco cigomático
III	Del cuerpo del hueso malar sin rotación
IV	Del cuerpo del hueso malar con rotación hacia medial
V	Del cuerpo rotadas externamente
VI	Complejas del cuerpo



TC de cráneo con reconstrucción 3D (1, 3), coronal (4) y corte coronal (2) en ventana ósea evidenciando fractura tipo II (4) y VI (1, 2 y 3).

FRACTURA MANDIBULAR

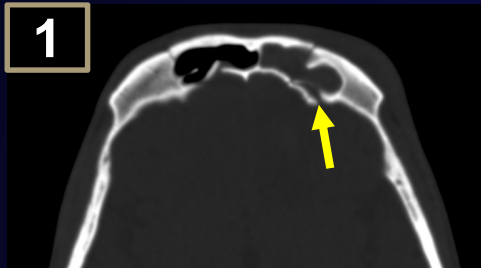


TC con reconstrucción 3D y coronal con ventana ósea donde se observa fractura de la rama izquierda (1,2), del ángulo mandibular desplazada y sinfisaria (3).

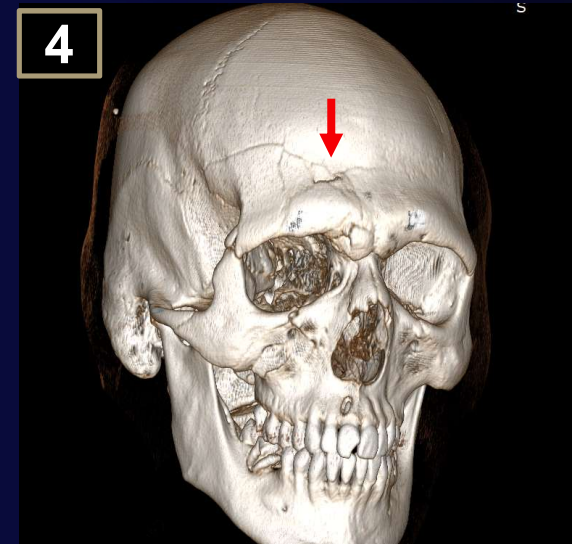
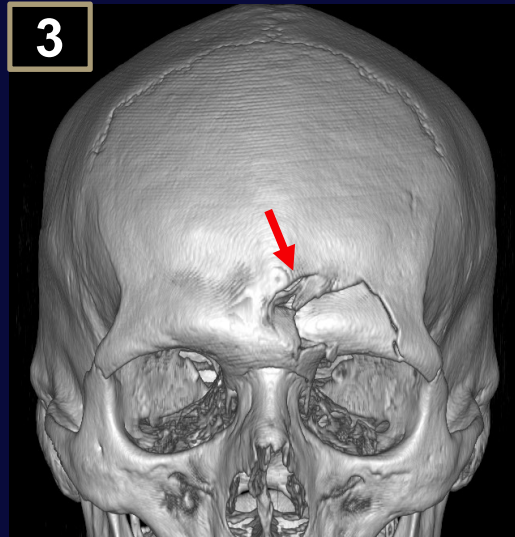
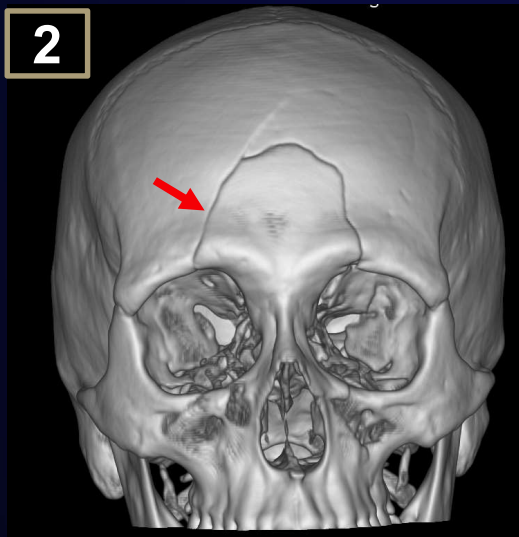
Clasificación según la localización

Cóndilo	Cuello condilar (superior, medio e inferior). Cabeza condilar: extracapsular (no afecta ATM). Intracapsular (afecta ATM). Sin luxación. Con luxación
Apófisis coronoides	Puede asociar fractura del arco cigomático
Ángulo	Sospecharlo si presenta terceros molares o quistes foliculares.
Rama	Raro por la protección del masetero.
Sinfisarias y parasinfisarias	Las parasinfisarias pueden asociar lesión del nervio mentoniano.
Cuerpo	La fractura bilateral puede causar asfixia obstructiva.
Región alveolodentaria	Puede afectar la vía aérea por aspiración

FRACTURA DEL SENO FRONTAL

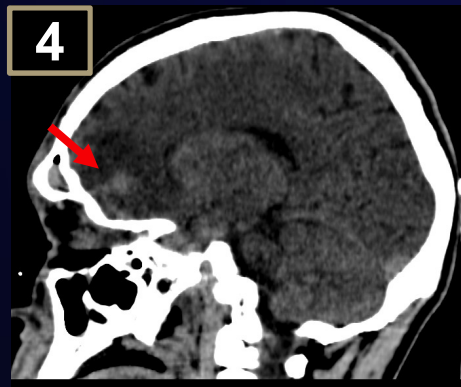
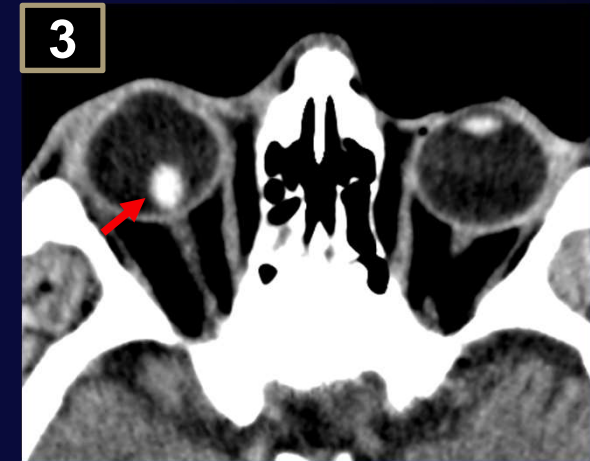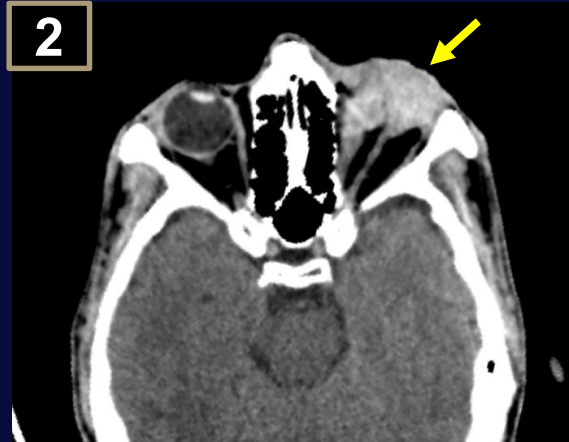
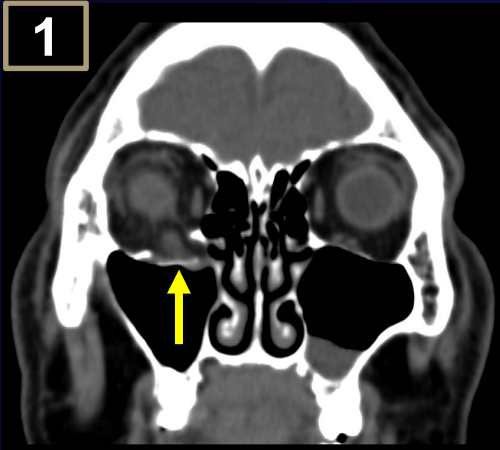


La clasificación incluye a la región afectada (pared anterior, posterior o ambas) y según el grado de desplazamiento y conminuta.



TC con reconstrucción 3D y en corte axial con ventana ósea, visualizando múltiples trazos de fractura a nivel del hueso frontal con desplazamiento a la fosa craneal anterior (1) y con afectación única de la pared anterior del seno frontal con trazos extendidos hacia región craneal (2, 3, 4).

COMPLICACIONES



TC de cráneo, en reconstrucción coronal observándose herniación del músculo recto inferior (1). Corte axial donde se visualiza hemorragia intraocular y disminución del tamaño del globo ocular izquierdo (2). En corte axial se señala la luxación del cristalino derecho (3). En reconstrucción sagital se evidencian contusiones cerebrales tras fractura de la pared posterior del seno frontal (4).

CONCLUSIÓN

La TCMD utilizada en la evaluación del trauma facial nos permite identificar fracturas y sus complicaciones asociadas, además podremos evaluar la extensión y la complejidad para anticipar un tratamiento quirúrgico adecuado.

BIBLIOGRAFÍA

1. Kushner DC, Lucey LL. American College of Radiology. Diagnostic radiology reporting and communication: the ACR guideline. J Am Coll Radiol. 2005;2:15---21
2. Ludi EK, Rohatgi S, Zygmunt ME, Khosa F, Hanna TN. Do Radiologists and Surgeons Speak the Same Language? A Retrospective Review of Facial Trauma. AJR Am J Roentgenol. 2016;207:1070---6.
3. Dreizin D, Nam AJ, Diaconu SC, Bernstein MP, Bodanapally UK, Munera F. Multidetector CT of Midfacial Fractures: Classification Systems, Principles of Reduction, and Common Complications. RadioGraphics. 2018;38:248---74
4. Kubal WS. Imaging of orbital trauma. Radiographics. 2008;28:1729-39.